

Háromdimenziós tervezéssel végeznek állkapocshelyreállító műtéteket a Semmelweisen

Akár teljesen új állcsontot is kaphatnak a Semmelweis Egyetemen azok, akiknek daganatos megbetegedés miatt károsodott az állkapocsa. A daganatműtét során eltávolítják az állkapocs egy részét – a csontot, fogakat, lágyszöveteket – majd a beteg saját szárcapocscsontjának egy darabjával pótolják a hiányzó részeket. Az eljárás során, 3D technológia segítségével, virtuálisan megtervezik a teljes folyamatot, melynek köszönhetően a műtéti idő lerövidíthető, a szövődmények kialakulásának esélye csökkenthető, a végeredmény pedig pontosabb lesz.

Leggyakrabban rosszindulatú szájüregi daganatok, és bizonyos jóindulatú tumorok eltávolítása után alkalmazzák azokat az állkapocs-helyreállító műtéteket a Semmelweis Egyetemen, melyekkel akár az arc, illetve a rágófunkció eredeti állapota is visszaállítható. A műtéteket két egyetemi klinika szakemberei – plasztikai sebészek és arc-állcsont-szájsebészek – szoros együttműködésben végzik, akik közösen tervezik meg az eljárás menetét is.

„A képfeldolgozás, a szoftveres tervezés és a 3D technika segítségével előre tudjuk szimulálni, hogy a műtőben mit fogunk csinálni. Virtuális tervek készítésével, az operáció minden részletét előre lemodellezhetjük, attól kezdve, hogy a lábszárcsontból mekkora darabot kell eltávolítani, azt hány részre kell vágni, hol kell a csontot megtörni” – mondta dr. Würsching Tamás, a Semmelweis Egyetem Arc-Állcsont-Szájsebészeti és Fogászati Klinika szakorvosa, aki a 3D tervezési folyamatot végzi. Kiemelte: ameddig ez az eljárás nem volt elérhető, addig a műtőasztal mellett kellett méregetni, emiatt az operáció jelentősen hosszabb volt, miközben a műtéti idő a legértékesebb.

Az állkapocs pótlására a szárcapocscsont, a lábszár külső oldalán található hosszú csont a legalkalmasabb. Ebbe, stabilitása, formája és keménysége miatt fogászati implantátumok is beültethetők, így a daganat eltávolítása után az eredeti rágófunkció is megmaradhat. Szövődménymentes gyógyulás esetén ez a módszer a járást sem befolyásolja, így teljes életet lehet élni.

„Abban az esetben, ha a daganat eltávolítása után a beteg állkapcsát körülvevő lágyszövetek épek, akkor csak a csontot kell pótolni. Ha szükség van a környező szövetek pótlására is (pl. bőrre), akkor a szárcapocscsont darabot lágyszövetekkel együtt távolítjuk el, ültetjük át” – ezt már dr. Bogdán Sándor, a Semmelweis Egyetem Arc-Állcsont-Szájsebészeti és Fogászati Klinika osztályvezető egyetemi docense teszi hozzá. A 3D tervezésnek az is része, hogy pontosan meghatározzuk az adott betegnél milyen típusú és méretű szövetekre van szükség – emelte ki a szakember.

„A tervezőszoftverrel 3D modell készül a lábszárról, melyen bejelöljük az átültetni kívánt csontszakaszt. Ezután 3D nyomtató segítségével vágószablonokat készítünk, melyeket felhelyezünk a szárcapocscsontra. Így meghatározott szögekben tudjuk átvágni a kijelölt részeket, melyeket a sebészek rögtön be is tudnak illeszteni a megfelelő helyre, majd az erek megvarrásával biztosítjuk az átültetett lebeny vérellátását is” – ismertette az eljárást

dr. Klárik Zoltán, a Semmelweis Egyetem Sebészeti, Transzplantációs és Gasztroenterológiai Klinika plasztikai sebésze.

Hozzátette: a műtét sikeressége nagymértékben függ attól, hogy a beültetésre váró csontok mennyi ideig vannak oxigén és vérellátás nélkül. Egy óra elteltével ugyanis visszafordíthatatlan károsodás alakul ki a szövetekben, ezért az idő kiemelten fontos az operáció alatt. Emiatt az előre, pontosan megtervezett vágósablonokkal végzett műtét nagyban javítja a műtét sikerességét.

Magyarországon több centrumban is alkalmazzák ezt az eljárást, a Semmelweis Egyetemen három éve végeznek ezzel a technológiával állkapocsrekonstrukciós műtéteket. Évente körülbelül tizenöt olyan szájüregi daganatos beteget operálnak, akiknél – az onkológiai konzílium szakorvosainak javaslata alapján – az alsó állcsontot is pótolni kell.

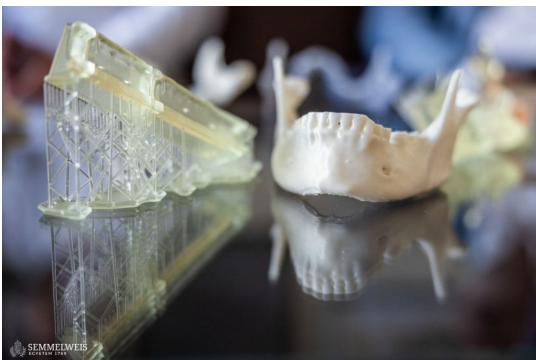Míg ez a daganatforma korábban az ötven és hatvanéves férfiak körében volt gyakori, manapság a nemi különbségek eltűnését tapasztalják, és nem ritka a harminc éves páciensek megjelenése sem. A betegség rizikótényezői a dohányzás, az alkoholfogyasztás és a HPV-vírus.

Sajtókapcsolat:

- +36 20 670 1574
- hirek@semmelweis.hu

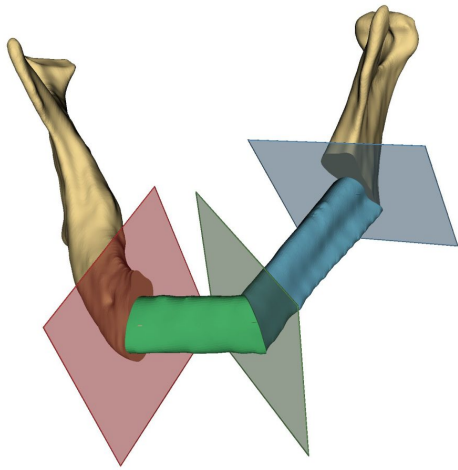


© Fotó: Semmelweis Egyetem – Barta Bálint

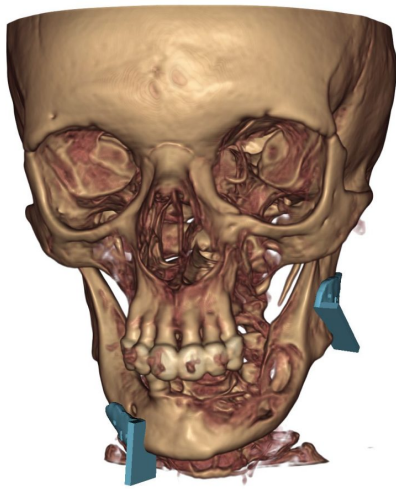


© Fotó: Semmelweis Egyetem – Barta Bálint

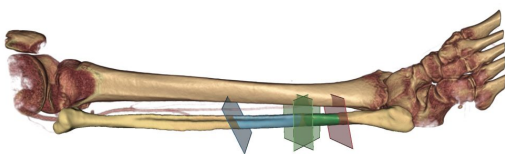
© Semmelweis Egyetem Arc- Állcsont- Szájsebészeti és Fogászati
Klinika



© Semmelweis Egyetem Arc- Állcsont- Szájsebészeti és Fogászati
Klinika



© Semmelweis Egyetem Arc- Állcsont- Szájsebészeti és Fogászati
Klinika



Eredeti tartalom: Semmelweis Egyetem

Továbbította: Helló Sajtó! Üzleti Sajtószolgálat

Ez a sajtóközlemény a következő linken érhető el:

<https://hellosajto.hu/14724/haromdimenzios-tervezessel-vegeznek-allkapocshelyreallito-muteteket-a-semmelweisen/>