

Kelet-Közép-Európában először a Semmelweisen: mellékpajzsmirigy megnagyobbodást kezeltek termoablációval

Három jóindulatú mellékpajzsmirigy-megnagyobbodásban szenvedő beteg részesült termoablációs kezelésben január 12-én a Semmelweis Egyetem Onko-intervenciós Részlegén. Ennek során hő segítségével roncsolták a kórosan megnagyobbodott szervet. A Kelet-Közép-Európában elsőként a Semmelweis Egyetemen végrehajtott kezelést követően néhány napon belül mindhárom beteg elhagyhatta a klinikát.

Két dializált férfi, illetve egy jóindulatú mellékpajzsmirigy-megnagyobbodásban szenvedő nő volt az első, akik társadalombiztosítási finanszírozással, egyedi méltányossági kérelem mellett a Semmelweis Egyetem Városmajori Szív- és Érgyógyászati Klinika Onko-intervenciós Részlegén megkaphatták a mellékpajzsmirigy termoablációs kezelést.

„Az eljárás során egy tűszúrásnyi nyíláson keresztül kezeljük a beteget. Egy olyan tűt vezetünk be az elváltozásba, ami mikrohullám segítségével melegíti fel a környező szöveteket. A hő hatására a tumorsejteket felépítő fehérjék kicsapódnak, az eljárás megszünteti a daganat vérellátását is, és az elhalt daganatszövetet a szervezet lebontja. A beavatkozás technikai kihívást jelent, mivel előzetesen folyadékkal megfelelően szét kell választanunk a szöveteket, hogy óvjuk a légcsövet, a nyelőcsövet, valamint a hangszálmozgató ideget, így elkerüljük a hőhatás következtében kialakuló szövődeményeket” – ismerteti a termoablációs kezelés mechanizmusát dr. Deák Pál Ákos egyetemi docens.

Az Onko-intervenciós Részleg vezetője hozzáteszi: máj-, vese-, pajzsmirigy- és csonttumorokat már kezeltek az intézményben ilyen módon, de mellékpajzsmirigy kezelésére most először nyílt lehetőség nemcsak hazánkban, hanem Kelet-Közép-Európában is. Az orvos tudomása szerint Európában csak Spanyol- és Olaszországban végeznek hasonló eljárásokat.

A beavatkozás sikerességének záloga egy nagyon jó felbontású ultrahang készülék, hogy megfelelően lehessen látni a gyakran nagyon mélyen fekvő elváltozásokat, emellett szükséges a mikrohullámú berendezés és a megfelelő szaktudás is.

Mivel nehezen vizsgálható és megközelíthető, esetenként csak néhány milliméteres elváltozásokat kezelünk, nagyon biztos kéz kell hozzá, hogy a tűt a megfelelő pozícióba lehessen irányítani, és ez biztonságosan történjen meg – ismerteti a részlegvezető.

Az érintett páciensek alapbetegségük miatt folyamatos nefrológiai és/vagy endokrinológiai gondozásra szorulnak, szükség esetén ezek a szakorvosok irányítják át betegeiket a Semmelweis Egyetem Onko-intervenciós Részlegére. A beavatkozást minden esetben alapos endokrinológiai kivizsgálás előzi meg, illetve az utógondozásban is fontos szerepet töltenek be az intézmény endokrinológusai.

"A beavatkozás már egy alkalommal is meghozhatja a kívánt eredményt, bizonyos esetekben azonban előfordulhat, hogy évekkel később újra jelentkezik a probléma. Az eljárás többször is megismételhető, az első beavatkozás nem rontja a második

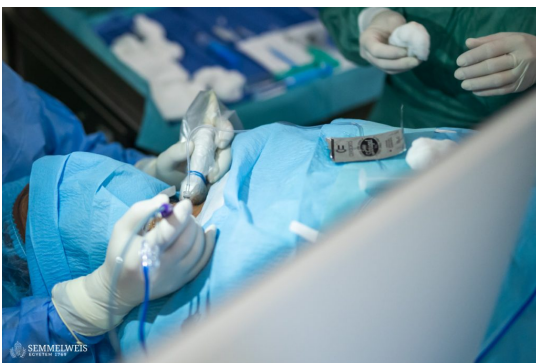lehetőségeit, ellentétben a nyitott műtéttel, ahol a korábban már megoperált nyakon egy második, esetleg harmadik műtét számos szövődmény lehetőségét hordozza magában. A beavatkozást akár többszöri nyitott műtéten átesett betegeknél is el lehet végezni" – mondja dr. Deák Pál Ákos.

Az első három jóindulatú mellékpajzsmirigy-megnagyobbodás (adenóma) termoablációs kezelést a Törökországból érkezett, pajzsmirigy és mellékpajzsmirigy ablációkban világszinten elismert szaktekintély, dr. Bülent Cekic egyetemi docens felügyeletével végezték el az Onko-intervenciók Részlegen. A sikeres eljárásokat követően már folyamatban van a negyedik érintett beteg kivizsgálása és egyedi méltányossági kérelmének benyújtása is.

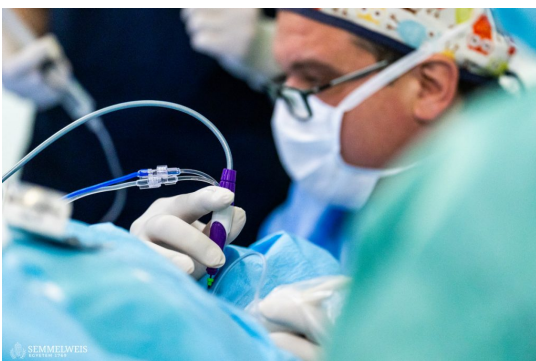
A hiperparatireózis elnevezésű betegség – vagyis a parathormon túltermelése – felborítja a szervezet kalcium és foszfát anyagcseréjét, és a mellékpajzsmirigy megnagyobbodásával jár. A mellékpajzsmirigy fokozott működésének hátterében az esetek legnagyobb részében a mellékpajzsmirigy jóindulatú daganata (adenóma), a szerv megnagyobbodása, vagy annak rosszindulatú daganata is állhat. Utóbbiak esetében egyelőre továbbra is a fej-nyaksebészeti műtétek jelenthetnek terápiás megoldást. A betegségnek elsődleges és másodlagos formája is ismert, szekunderként nagyon gyakran alakul ki veseelégtelenség kapcsán, így a vesetranszplantációra váró művese kezelésben részesülő betegeknél sokkal gyakrabban fordul elő. Az érintettek transzplantációs listán tartása miatt nagyon fontos, hogy megfelelő kezelésben részesülhessenek: a betegség gyógyszeresen gyakran nehezen tartható egyensúlyban, ám mostantól már ez az új beavatkozási lehetőség is adott, hogy megszüntethetőek legyenek a mellékpajzsmirigy hormontúltermelést okozó elváltozások.

Sajtókapcsolat:

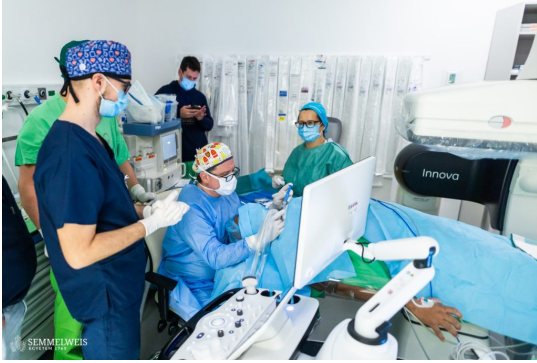- +36 20 670 1574
- hirek@semmelweis.hu



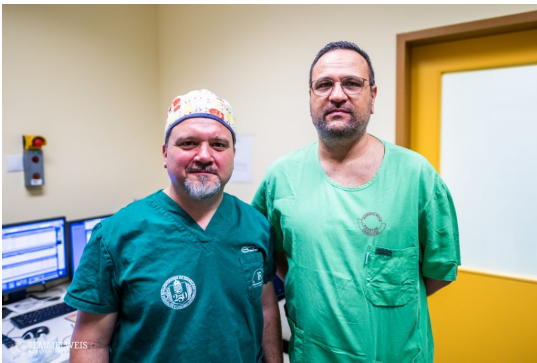© Fotó: Barta Bálint – Semmelweis Egyetem



© Fotó: Barta Bálint – Semmelweis Egyetem



© Fotó: Barta Bálint – Semmelweis Egyetem



© Fotó: Barta Bálint – Semmelweis Egyetem
dr. Deák Pál Ákos egyetemi docens (balra) és dr. Bülent Cekic egyetemi docens (jobbra).

Eredeti tartalom: Semmelweis Egyetem

Továbbította: Helló Sajtó! Üzleti Sajtószolgálat

Ez a sajtóközlemény a következő linken érhető el:

<https://hellosajto.hu/10831/kelet-kozep-europaban-eloszor-a-semmelweisen-mellekpajzsmirigy-megna-gyobbodast-kezelték-termoablacioval/>